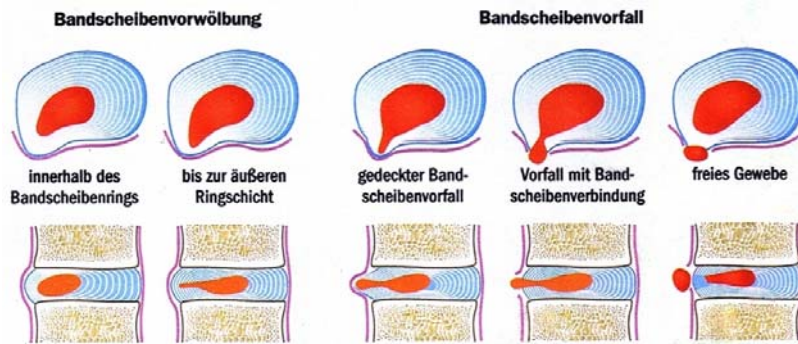


# Lumbale Bandscheibenprotrusion

Im weiteren Sprachgebrauch auch „Lendenwirbelsäulen-Bandscheibenvorwölbung“ oder „lumbale Diskusprotrusion“ genannt. Es handelt sich um eine Erkrankung der Bandscheiben der Lendenwirbelsäule. Voraussetzung für das Auftreten einer Bandscheibenerkrankung ist eine allgemeine Abnutzung mit Einrissen im Faserring der Bandscheibe (Anulus fibrosus). Man unterscheidet zwischen einem **Prolaps** (Vorfall von Bandscheibengewebe mit Perforation des Anulus fibrosus) und einer **Protrusion** (Vorwölbung mit Erhalt des Anulus fibrosus). Eine unfallbedingte Zerstörung einer Bandscheibe ist sehr selten. Das verlagerte Bandscheibengewebe komprimiert eine



(oder mehrere) Nervenwurzeln und verursacht dadurch Schmerzen und ggf. neurologische Ausfälle. **20-30% der Gesamtbevölkerung** sind davon betroffen. Am häufigsten (**80%**) sind die beiden unteren Bandscheibensegmente **L4/5, L5/S1** erkrankt. Erste

körperliche Beschwerden können schon ab dem 20. Lebensjahr auftreten. Erkrankungsgipfel zwischen dem **30.-45. Lebensjahr**.

**Therapie: 1. komplexe Physiotherapie** (Krankengymnastik, Manuelle Therapie, Osteopathie) zur Stärkung der Bauch- und Rückenmuskulatur, Korrektur der Wirbelsäulenfehlhaltung und zum Erhalt der Beweglichkeit der betroffenen Wirbelsäulenabschnitte. Weitere Maßnahmen sind **Wärmeanwendungen** (Fango), **Massagen** und **Elektrotherapie** oder **Akupunktur**. Beseitigung von Überbelastungen im Bereich der Wirbelsäule. Berufsberatung. Keine Ausübung schwerer körperlicher Tätigkeiten, kein schweres Heben oder Tragen von Lasten. Begleitende Maßnahmen wie **regelmäßige sportliche Aktivität**: Fitness, Gymnastik, Yoga, Pilates, Schwimmen, etc.

**2. Periradikuläre Therapie (PRT)**: bei starken oder chronischen Beschwerden hat sich auch die computergestützte Spritzentherapie mittels Kortikoid und/oder Enzympräparaten (z.B. Hylase) als sehr hilfreich erwiesen.

**Prognose**: Der Verlauf der Erkrankung ist meist günstig, die Behandlungsdauer jedoch eher langwierig ( $\varnothing=3-6$  Monate). Spontanheilung durch Retrahierung der Protrusion und Volumenabnahme durch Vernarbung oder Ausweichen der Nervenwurzel im knöchernen Foramen. Nur in wenigen Fällen (10%) ist eine **Bandscheibenoperation** notwendig (Nucleotomie, interlaminäre Fensterung, Kombination einer dorsalen Bandscheibenausräumung, Aufrichtung und Auffüllung der Bandscheibenräume, ggf. mit einer Stabilisierung, Titan Cage-Interposition, Einsetzen einer künstlichen Bandscheibe).

